

НАБЛЮДЕНИЯ ИЗ ПРАКТИКИ

Научная статья

УДК 616.995.121-089

3.1.9. – Хирургия (медицинские науки)

doi: 10.48612/agmu/2022.3.2.53.56

КЛИНИЧЕСКИЙ СЛУЧАЙ ОДНОМОМЕНТНОЙ ЭХИНОКОККЭКТОМИИ ИЗ ПЕЧЕНИ И ЛЕГКОГО

Роберт Дамерович Мустафин, Самвел Вагаршакович Антонян, Юлия Робертовна Молчанова
Астраханский государственный медицинский университет, Астрахань, Россия

Аннотация. Рассмотрен редкий случай хирургического лечения сочетанного эхинококкового поражения печени и легкого. Представлена возможность одномоментного удаления эхинококковых кист из печени и легкого. Показан положительный исход данного оперативного вмешательства в сочетании с курсом антипаразитарной терапии.

Ключевые слова: эхинококк печени, эхинококк легкого, эхинококкэктомия

Для цитирования: Мустафин Р. Д., Антонян С. В., Молчанова Ю. Р. Клинический случай одномоментной эхинококкэктомии из печени и легкого // Прикаспийский вестник медицины и фармации. 2022. Т. 3, № 2. С. 53–56. doi: 10.48612/agmu/2022.3.2.53.56.

OBSERVATIONS FROM PRACTICE

Original article

CLINICAL CASE OF SIMULTANEOUS LIVER AND PULMONARY ENDOCYSTECTOMY

Robert D. Mustafin, Samvel V. Antonyan, Yuliya R. Molchanova
Astrakhan State Medical University, Astrakhan, Russia

Abstract. We herein report a rare case of surgical treatment of simultaneous pulmonary and liver echinococcosis. Opportunity of single-step liver and pulmonary endocystectomy is shown. Positive outcome of combined surgery and anthelmintic chemotherapy is presented.

Keywords: liver echinococcosis, pulmonary echinococcosis, endocystectomy

For citation: Mustafin R. D., Antonyan S. V., Molchanova Yu. R. Clinical case of simultaneous liver and pulmonary endocystectomy. Caspian Journal of Medicine and Pharmacy. 2022. 3 (2): 53–56. doi: 10.48612/agmu/2022.3.2.53.56. (In Russ.).

Введение. Сочетание поражения эхинококком печени и легкого наблюдается у 10 - 15% пациентов, при этом больным показано этапное оперативное лечение, которое в большинстве случаев начинается с операции на легком [1, 2, 3]. Если эхинококковая киста печени располагается по диафрагмальной поверхности органа, возможна одномоментная операция из трансдиафрагмального доступа. Выполнение тораколапаротомии в подобных ситуациях возможно, но в последние годы в качестве альтернативы все чаще начинают применяться миниинвазивные вмешательства [4, 5, 6, 7, 8, 9, 10]. Сообщений об использовании трансабдоминального доступа к эхинококковой кисте легкого в доступной литературе нам встретить не удалось, в связи с чем мы представляем данное наблюдение.

Клинический случай. Пациент В., 32 лет в связи с умеренными болями в нижней части грудной клетки справа обратился к терапевту поликлиники. Боли появились около 1 месяца назад и нарастали постепенно. При осмотре, пальпации, перкуссии и аускультации никаких патологических изменений выявлено не было. При выполнении ультразвукового исследования печени в обеих долях выявлены 5 эхинококковых кист размерами от 3,5 до 14 см, помимо этого при флюорографическом исследовании найдена эхинококковая киста диаметром 6 см в 10-м сегменте правого легкого. Лабораторно был обнаружен повышенный титр антител к эхинококку. При сборе анамнеза было

выявлено, что пациент занимался любительским собаководством. На рисунке представлены компьютерные томограммы.

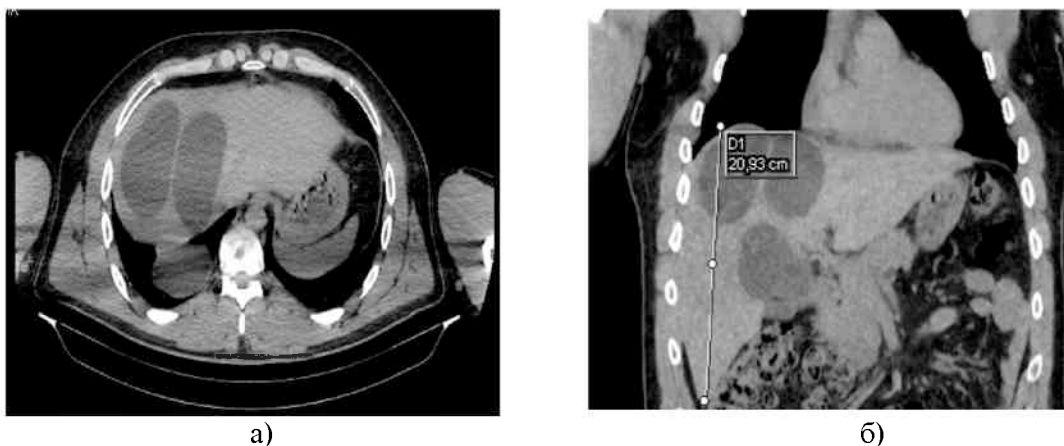


Рис. Компьютерная томограмма, сагиттальная (а) и фронтальная (б) проекции

Установлен диагноз: Эхинококкоз с сочетанным поражением печени (множественные билобарные кисты) и S10 правого легкого. Планировалась двухэтапная операция после курса химиотерапии альбендазолом, однако вскоре после начала приема таблеток появилась гипертермия до 38,5 - 39 и боли в эпигастрии и правой половине живота. При контрольном КТ-исследовании признаков развития внутриплеврального осложнения выявлено не было. В связи с подозрением на абсцедирование кист было решено оперировать пациента в срочном порядке. Учитывая, что наибольшие клинические проявления имелись со стороны кист печени, было решено оперировать лапаротомным доступом с возможной последующей диафрагмотомией и в случае достаточной экспозиции – произвести одномоментное вмешательство на легком.

Под эндотрахеальным наркозом произведена лапаротомия срединно-подреберным разрезом справа с коррекцией доступа ретракторами Сигала. При ревизии в VII, VIII, IVa и IVb сегментах печени обнаружены большие напряженные эхинококковые кисты с небольшим перипроцессом. После пересечения круглой, серповидной и правой треугольной связки печень ротирована влево. После отграничения брюшной полости марлевыми компрессами с 30% раствором NaCl последовательно выполнена пункция кист с удалением до полулитра светлой жидкости с последующим введением в их полости раствора 30% NaCl с экспозицией 15 минут. Кисты вскрыты, удалены их хитиновые оболочки, стенки дополнительно обработаны спиртом и гипертоническим раствором, выполнена парциальная перицистэктомия с формированием «зияющих» полостей. В дне кисты VIII сегмента атравматическим швом ушит желчный свищ диаметром 1 мм. Контроль гемо- и билиостаза.

Далее кзади от сухожильного центра диафрагмы выполнен ее поперечный разрез длиной 7 см, ревизирована плевральная полость. В S₁₀ правого легкого найдена напряженная киста диаметром 7 см, которую удалось подтянуть легочным зажимом и вывести через разрез диафрагмы. После опорожнения кисты пункцией (100 мл светлой жидкости) и введения раствора 30% NaCl произведено удаление эхинококковой мембраны и после дополнительной обработки спиртом выполнен капитонаж полости атравматическим швом. Легкое расправлено. Установлен нижний плевральный дренаж через 7-е межреберье. Диафрагма ушита двухрядным обвивным швом (Этибонд 2-0). Дренажи в полости кист, под диафрагму и под печень. Швы на рану. Таким образом, в ходе операции не было выявлено признаков нагноения кист, и лихорадку после приема альбендазола можно было объяснить развитием гиперэргической реакции.

С 3-х суток послеоперационного периода отмечено повышение вечерней температуры до 38°C, которое продолжалось в течение недели. Дренаж из плевральной полости удален после контрольной рентгенографии на 2-е сутки, по поддиафрагмальным дренажам отделяемого не было, они удалены на 6-е сутки. Пациент выписан на 10-е сутки, раны зажили рег ргитам. Проведен курс терапии альбендазолом, в настоящее время срок наблюдения за пациентом составляет пять лет: состояние удовлетворительное, жалоб не предъявляет, работает по специальности. При контрольных исследованиях признаков рецидива заболевания нет, в печени определяются небольшие остаточные полости стабильных размеров.

Закключение. Наше наблюдение показывает возможность выполнения одномоментного оперативного вмешательства на печени и легком при благоприятных топографо-анатомических взаимоотношениях и наличии возможности надежного интраоперационного отграничения брюшной и плевральной полостей от контаминации содержимым эхинококковых кист.

Раскрытие информации. Авторы декларируют отсутствие явных и потенциальных конфликтов интересов, связанных с публикацией настоящей статьи.

Disclosure. The authors declare that they have no competing interests.

Вклад авторов. Авторы декларируют соответствие своего авторства международным критериям ICMJE. Все авторы в равной степени участвовали в подготовке публикации: разработка концепции статьи, получение и анализ фактических данных, написание и редактирование текста статьи, проверка и утверждение текста статьи.

Authors' contribution. The authors declare the compliance of their authorship according to the international ICMJE criteria. All authors made a substantial contribution to the conception of the work, acquisition, analysis, interpretation of data for the work, drafting and revising the work, final approval of the version to be published and agree to be accountable for all aspects of the work.

Источник финансирования. Авторы декларируют отсутствие внешнего финансирования для проведения исследования и публикации статьи.

Funding source. The authors declare that there is no external funding for the exploration and analysis work.

Список источников

1. Джафаров Ч. М., Эфендиев Ю. Т., Исмаилов Д. А. Хирургическая тактика при сочетанном эхинококкозе легких и печени. В кн.: Проблемы эхинококкоза. Махачкала, 2000. С.52-53.
2. Черноусов А. Ф., Мусаев Г. Х., Абаршалина М. В. Современные методы хирургического лечения сочетанного эхинококкоза легких и печени // Хирургия. Журнал им. Н. И. Пирогова. 2012. №7. С.12-17.
3. Мусаев Г. Х., Фатьянова А. С., Левкин В. В. Принципы и современные тенденции в лечении эхинококкоза печени // Хирургия. Журнал им. Н. И. Пирогова. 2017. №12. С. 90-94.
4. Старков Ю. Г., Вишневский В. А., Шишин К. В. Лапароскопические операции при очаговых образованиях печени // Хирургия. Журнал им. Н. И. Пирогова. 2006. №2. С. 4-9.
5. Ботиралиев А. Ш., Степанова Ю. А., Жаворонкова О. И., Олифир А. А., Икрамов Р. З., Вишневский В. А., Чжао А. В. Комбинированное хирургическое лечение множественного двустороннего эхинококкоза печени // Высотехнологическая медицина. 2021. Т. 8, № 1. С. 36-42.
6. Канаев Ш. А. Современные подходы к лечению эхинококкоза печени (обзор литературы) // Анналы хирургической гепатологии. 2018. Т. 23, № 3. С. 47-56.
7. Меджидов Р. Т., Султанова Р. С. Лечение и профилактика рецидива эхинококкоза печени // Вестник хирургии имени И. И. Грекова. 2020. Т. 179, № 2. С. 26-32.
8. Kelly K., Weber S. M. Cystic diseases of the liver and bile ducts // Journal of Gastrointestinal Surgery. 2014. Vol. 18, no. 3. P.627-634.
9. Anand S., Rajagopalan S., Mohan R. Management of liver hydatid cysts – Current perspectives // Medical Journal Armed Forces India. 2012. Vol. 68, no. 3. P. 304-309.
10. Shirtaev B., Sundetov M., Kassenbayev R., Voronin D., Ismailova G. Single-center experience in the surgical treatment of combined lung echinococcosis // Saudi Medical Journal. 2018. Vol. 39, no. 1. P.31-37. doi: 10.15537/smj.2018.1.21169

References

1. Dzhafarov Ch. M., Efendiyev Yu. T., Ismaylov D. A. Surgical tactics in combined echinococcosis of the lungs and liver. In the book: Problems of echinococcosis. Makhachkala. 2000: 52-53. (In Russ.).
2. Chernousov A. F., Musaev G. Kh., Abarshalina M. V. Modern methods of surgical treatment of combined echinococcosis of the lungs and liver. Khirurgiya. Zhurnal imeni N. I. Pirogova = Surgery. Journal named after N. I. Pirogov. 2012; 7: 12-17. (In Russ.).
3. Musaev G. Kh., Fatyanova A. S., Levkin V. V. Principles and current trends in the treatment of liver echinococcosis. Khirurgiya. Zhurnal imeni N. I. Pirogova = Surgery. Journal named after N. I. Pirogov. 2017; 12: 90-94. (In Russ.).
4. Starkov Yu. G., Vishnevsky V. A., Shishin K. V. Laparoscopic surgery for focal liver lesions. Khirurgiya. Zhurnal imeni N. I. Pirogova = Surgery. Journal named after N. I. Pirogov. 2006; 2: 4-9. (In Russ.).
5. Botiraliyev A. Sh., Stepanova Yu. A., Zhavoronkova O. I., Olifir A. A., Ikramov R. Z., Vishnevsky V. A., Chzhao A. V. Combined surgical treatment of multiple bilateral liver echinococcosis. Vysokotekhnologicheskaya meditsina = High-tech medicine. 2021; 8 (1): 36-42. (In Russ.).
6. Kanayev Sh. A. Modern approaches to the treatment of liver echinococcosis (literature review). Annaly khirurgicheskoy gepatologii = Annals of Surgical Hepatology. 2018; 23 (3): 47-56. (In Russ.).
7. Medzhidov R. T., Sultanova R. S. Treatment and prevention of recurrence of liver echinococcosis. Vestnik khirurgii imeni I. I. Grekova = Bulletin of Surgery named after I. I. Grekov. 2020; 179 (2): 26-32. (In Russ.).

8. Kelly K., Weber S. M. Cystic diseases of the liver and bile ducts. *Journal of Gastrointestinal Surgery*. 2014; 18 (3): 627-634.
9. Anand S., Rajagopalan S., Mohan R. Management of liver hydatid cysts – Current perspectives. *Medical Journal Armed Forces India*. 2012; 68 (3): 304-309.
10. Shirtaev B., Sundetov M., Kassenbayev R., Voronin D., Ismailova G. Single-center experience in the surgical treatment of combined lung echinococcosis. *Saudi Medical Journal*. 2018; 39 (1): 31-37. doi: 10.15537/smj.2018.1.21169

Информация об авторах

Р.Д. Мустафин, доктор медицинских наук, профессор, заведующий кафедрой факультетской хирургии, Астраханский государственный медицинский университет, Астрахань, Россия, e-mail: robert-mustafin1@yandex.ru

С.В. Антоян, кандидат медицинских наук, доцент, доцент кафедры факультетской хирургии, Астраханский государственный медицинский университет, Астрахань, Россия, e-mail: antonyan.samwel2015@yandex.ru

Ю.Р. Молчанова, кандидат медицинских наук, доцент, доцент кафедры факультетской хирургии, Астраханский государственный медицинский университет, Астрахань, Россия, e-mail: mustafina.yulia@gmail.com

Information about the authors

R.D. Mustafin, Dr. Sci. (Med.), Professor, Head of the Department of Faculty Surgery, Astrakhan State Medical University, Astrakhan, Russia, e-mail: robert-mustafin1@yandex.ru.

S.V. Antonyan, Cand. Sci. (Med.), Associate Professor, Associate Professor of the Department of Faculty Surgery, Astrakhan State Medical University, Astrakhan, Russia, e-mail: antonyan.samwel2015@yandex.ru.

Y.R. Molchanova, Cand. Sci. (Med.), Associate Professor, Associate Professor of the Department of Faculty Surgery, Astrakhan State Medical University, Astrakhan, Russia, e-mail: mustafina.yulia@gmail.com. *

*Статья поступила в редакцию 12.05.2022; одобрена после рецензирования 27.06.2022; принята к публикации 30.06.2022.

The article was submitted 12.05.2022; approved after reviewing 27.06.2022; accepted for publication 30.06.2022.